

# Scompenso cardiaco congestizio ad alta gittata da fistola iliaco-cavale secondaria ad intervento di ernia del disco lombare

Marcello Marci, Michele Di Francesco, Francesca Finazzo\*

Divisione di Cardiologia, \*Servizio di Diagnostica per Immagini, Azienda Ospedaliera Villa Sofia e CTO, Palermo

## Key words:

Arterio-venous fistulas;  
Heart failure.

Although uncommon, arterio-venous fistula is a serious complication of lumbar disk surgery. Unless congestive heart failure develops, it often remains undetected.

The present case report refers to a 30-year-old male who was referred to our division with a diagnosis of high-output congestive heart failure. It is important that surgeons, cardiologists and radiologists be aware of this potentially fatal complication.

(Ital Heart J Suppl 2003; 4 (2): 133-135)

© 2003 CEPI Srl

Ricevuto il 18 dicembre  
2002; accettato il 17  
gennaio 2003.

Per la corrispondenza:

Dr. Marcello Marci

Via Annibale, 6b  
90149 Palermo  
E-mail: marcello.marci@  
katamail.com

Le fistole artero-venose, iliaco-cavali ed aorto-cavali costituiscono una complicanza degli interventi chirurgici per ernia del disco lombare che si verifica in una percentuale che viene indicata tra lo 0.06 e lo 0.17% dei casi<sup>1-3</sup>. Furono riportate per la prima volta nel 1945 da Linton e White<sup>4</sup>. Da allora sono stati oggetto dell'attenzione da parte di altri autori<sup>5-8</sup>.

## Caso clinico

Uomo di 30 anni ricoverato per la comparsa, da circa 1 settimana, di cardiopalmo e dispnea ingravescente. Aveva goduto discreto benessere fino a 3 mesi prima, quando era stato sottoposto ad intervento chirurgico di emilaminectomia per ernia del disco L5-S1. Non si erano verificate complicanze, clinicamente evidenti, durante l'intervento chirurgico e nel decorso postoperatorio. All'ingresso in reparto l'esame fisico evidenziava un itto cardiaco ampio e sollevante, un terzo tono ed un soffio sistolico di intensità 3/6 L su tutti i focolai. Le giugulari apparivano turgide, la pressione arteriosa omerale era 160/70 mmHg. Il fegato debordava lievemente l'arcata costale. Alla base dei campi polmonari si udivano rantoli crepitanti.

Inoltre era udibile un soffio continuo sull'addome. Non c'erano edemi alle gambe ed i polsi periferici erano normali. L'ECG evidenziava tachicardia sinusale a 110 b/min e segni di ingrandimento dell'atrio sinistro, mentre la radiografia del tora-

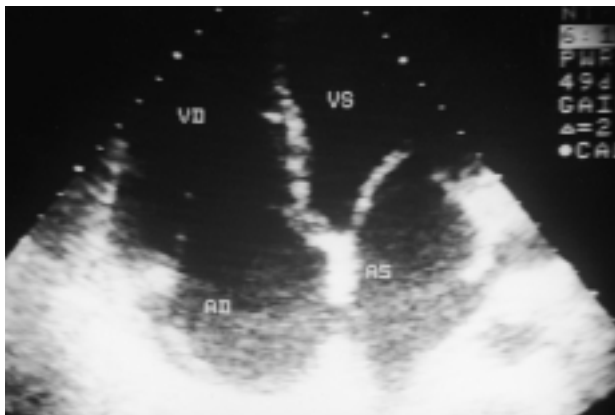
ce mostrava ingrandimento dell'ombra cardiaca ed accentuazione della trama vascolare.

L'ecocardiogramma (Fig. 1) rivelava piccolo versamento pericardico nonché dilatazione dell'atrio e del ventricolo di destra e dell'atrio di sinistra (50 mm), lieve insufficienza di entrambe le valvole atrio-ventricolari. Il ventricolo sinistro era lievemente dilatato (volume telediastolico 160 ml/m<sup>2</sup>, volume telesistolico 48 ml/m<sup>2</sup>), con normale spessore e cinesi parietale, mentre la frazione di eiezione risultava del 70% (aumentata rispetto al valore di riferimento per il nostro laboratorio di 55%). Il Doppler pulsato mostrava un netto aumento dell'onda di riempimento protosistolico del ventricolo sinistro. All'esame eco-Doppler (Fig. 2) si osservava un flusso turbolento nell'aorta addominale al di sotto delle arterie renali nonché dilatazione della vena cava inferiore.

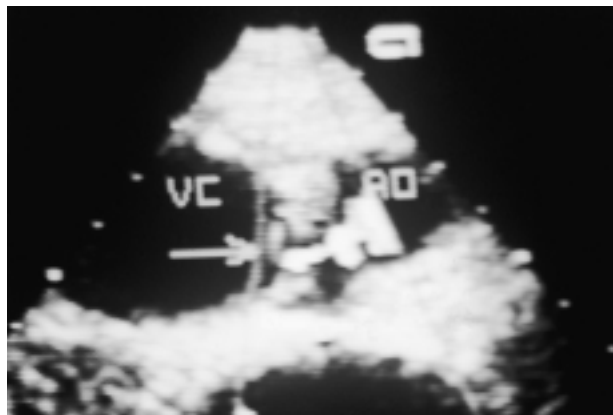L'angio-tomografia addominale e l'arteriografia (Figg. 3 e 4) dimostrarono la presenza di una fistola tra l'arteria iliaca comune destra e la vena cava.

Il paziente fu sottoposto con successo ad intervento chirurgico di chiusura della fistola mediante posizionamento di "stent-graft system".

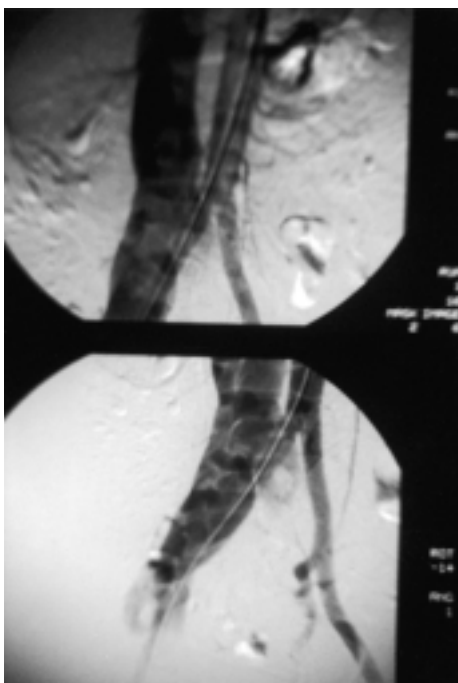
Quindici giorni dopo l'intervento il paziente era completamente asintomatico, la pressione arteriosa e la frequenza cardiaca erano normali. L'ecocardiogramma di controllo documentava la normalizzazione delle dimensioni delle camere cardiache e la scomparsa delle insufficienze valvolari.



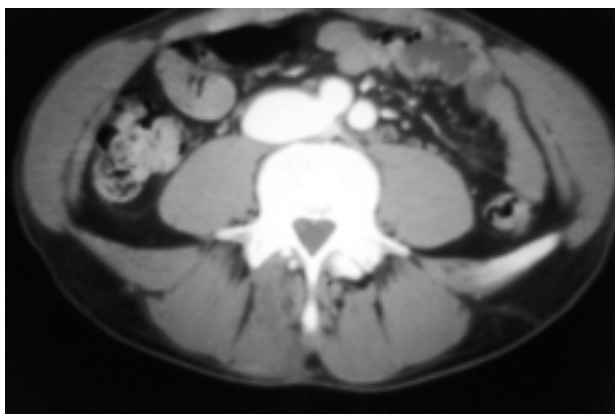
**Figura 1.** Proiezione 4 camere apicale che mostra la dilatazione di entrambi i ventricoli e degli atri. AD = atrio destro; AS = atrio sinistro; VD = ventricolo destro; VS = ventricolo sinistro.



**Figura 2.** L'eco Doppler dei grandi vasi addominali evidenzia uno shunt (freccia) tra l'aorta addominale (AO) e la vena cava (VC) che appare dilatata.



**Figura 3.** L'arteriografia conferma lo shunt tra l'arteria iliaca comune destra e la vena cava inferiore notevolmente dilatata.



**Figura 4.** Tomografia assiale computerizzata addominale.

## Discussione

La laminectomia per ernia del disco lombare è un intervento molto comune che può essere complicato, sebbene raramente, da gravi lesioni vascolari, che possono dare origine ad un ampio spettro di manifestazioni cliniche. Questo tipo di complicanza è secondario alla perforazione del legamento longitudinale posteriore che apre la strada allo spazio retroperitoneale in cui decorrono vasi arteriosi e venosi.

Le lesioni vascolari si possono verificare soprattutto dopo interventi di discectomia a livello di L4-L5, più raramente di L5-S1, eccezionalmente di L3-L4<sup>1-3</sup>. Che sia interessata l'aorta, la vena cava o i vasi iliaci dipende dal livello della laminectomia, dall'angolo dello strumento e dalle variazioni anatomiche delle biforcazioni aortica e cavale.

Szolar et al.<sup>5</sup> analizzarono una casistica di 8099 interventi consecutivi di ernia del disco lombare, eseguiti in 14 anni presso un unico ospedale, identificando 4 pazienti (0.05%) con complicanze vascolari postoperatorie: due emorragie acute intraoperatorie e due fistole artero-venose. Un'incidenza simile è stata riscontrata anche da Gurdijian et al.<sup>6</sup> su 1176 casi. Pillet et al.<sup>2</sup> hanno rivisto i dati della letteratura riguardanti 122 casi di lesioni vascolari conseguenti ad intervento di ernia lombare. La complicanza più frequente (63%) era rappresentata dalla fistola artero-venosa, che nella maggior parte dei casi si manifestava tardivamente con la comparsa di scompenso ad alta gittata. L'emorragia acuta intraoperatoria da lesione isolata di un'arteria era stata riscontrata in 31 pazienti (25%). Trombosi arteriose o venose e falsi aneurismi erano molto più rari, rispettivamente 2 ed 8% dei casi presi in esame. Il trattamento fu sempre di tipo chirurgico con una mortalità del 21% nelle emorragie acute e dell'1.3% nelle fistole; la morbilità era dell'11.5%, dovuta principalmente ad insufficienza venosa post-flebitica<sup>2</sup>.

La complicanza più frequente è la lacerazione dell'arteria iliaca comune sinistra che nel 10-20% dei casi

esita in fistola iliaco-cavale<sup>1</sup>. La fistola si manifesta con edemi alle gambe, ileo, dolore addominale o lombare e soffio in regione addominale.

Nella maggior parte dei casi l'esordio è subdolo, a volte la diagnosi è posta anche a distanza di mesi o anni<sup>3,7-10</sup>, allorquando compaiono segni e sintomi dello scompenso cardiaco congestizio<sup>11-14</sup>. Il maggiore ostacolo ad una rapida diagnosi sembra la scarsa familiarità dei medici con una simile complicanza chirurgica. Pertanto, la comparsa di scompenso cardiaco ad alta gittata, specialmente in un giovane, associato al caratteristico soffio addominale, dovrebbe far sorgere il sospetto di fistola artero-venosa iatrogena.

La diagnosi clinica di fistola artero-venosa può essere agevolmente confermata per mezzo dell'eco color Doppler e dall'angio-tomografia<sup>15</sup>, ma il *gold standard* resta sempre l'angiografia per pianificare l'intervento chirurgico. La tecnica endovascolare, per via percutanea, appare una valida alternativa alla correzione chirurgica "a cielo aperto" della fistola artero-venosa per la minore morbilità e mortalità<sup>16,17</sup>.

## Riassunto

Anche se rara, la fistola artero-venosa costituisce una complicanza seria della chirurgia della colonna lombare. In assenza dell'insorgenza di scompenso cardiaco congestizio, rimane spesso misconosciuta.

Riportiamo il caso di un maschio di 30 anni ricoverato presso il nostro reparto con una diagnosi di scompenso cardiaco congestizio ad alto flusso. È molto importante che chirurghi, cardiologi e radiologi siano a conoscenza di questa complicanza potenzialmente letale.

*Parole chiave:* Fistole artero-venose; Scompenso cardiaco.

## Bibliografia

1. Postacchini F. Le ernie discali lombari. Roma: Delfino Editore, 1998: 130-7.
2. Pillet JC, Pillet MC, Braesco J, et al. Vascular complications

- of lumbar disk surgery. Report of two cases and review of the literature on 122 cases. *J Mal Vasc* 1995; 20: 219-23.
3. Santos E, Peral V, Aroca M, et al. Arteriovenous fistula as a complication of lumbar disc surgery: case report. *Neuroradiology* 1998; 40: 459-61.
4. Linton RR, White PD. Arteriovenous fistula between the right common iliac artery and the inferior vena cava. Report of a case following operation for a ruptured intervertebral disc. *Arch Surg* 1945; 50: 6-13.
5. Szolar DH, Preidler KW, Steiner H, et al. Vascular complications in lumbar disk surgery: report of four cases. *Neuroradiology* 1996; 38: 521-5.
6. Gurdjian ES, Webster JE, Ostrowski AZ, et al. Herniated lumbar intervertebral discs: an analysis of 1176 operated cases. *J Trauma* 1961; 1: 158-76.
7. Feder JM, Assayag P, Brochet E, Andreassian B, Valere PE. Arteriovenous fistula following surgery of intervertebral disk. *Ann Cardiol Angeiol (Paris)* 1992; 41: 395-8.
8. Whittle IR. Postlaminectomy arteriovenous fistula formation: a continuing problem. *J R Coll Surg Edinb* 1992; 37: 135.
9. May AR, Brewster DC, Darling RC, Browse NL. Arteriovenous fistula following lumbar disc surgery. *Br J Surg* 1981; 68: 41-3.
10. Sagdic K, Ozer ZC, Senkaya I, Ture M. Vascular injury during lumbar disc surgery. Report of two cases; a review of the literature. *Vasa* 1996; 25: 378-81.
11. Hanouz JL, Bessodes A, Samba D, Gerard JL, Bricard H. Delayed diagnosis of vascular injuries during lumbar discectomy. *J Clin Anesth* 2000; 12: 64-6.
12. Ferrari E, Baudouy M, Taillan B, et al. Cardiac insufficiency caused by arteriovenous fistula. An unusual complication of spinal surgery. *Arch Mal Coeur Vaiss* 1990; 83: 1727-8.
13. Bialy T, Gooch AS, Shahriari A. High-output congestive failure due to arteriovenous fistula resulting from lumbar disc surgery: a case report. *Angiology* 1988; 39 (Part 1): 616-9.
14. Lesoin F, Warembourg H, Asseman P. Fatal congestive heart failure associated with an iatrogenic caval aortic fistula following surgical removal of a herniated intervertebral disk. (letter) *Surg Neurol* 1984; 22: 532.
15. Kelly JJ, Reuter KL, Waite RJ. Vascular injury complicating lumbar discectomy: CT diagnosis. *AJR Am J Roentgenol* 1989; 153: 1233-4.
16. Lee KH, Park JH, Chung JW, Han JK, Shin SJ, Kang HS. Vascular complications in lumbar spinal surgery: percutaneous endovascular treatment. *Cardiovasc Intervent Radiol* 2000; 23: 65-9.
17. McCarter DH, Johnstone RD, McInnes GC, Reid DB, Pollock JG, Reid AW. Iliac arteriovenous fistula following lumbar disc surgery treated by percutaneous endoluminal stent grafting. *Br J Surg* 1996; 83: 796-7.